In the name of Allah, the Most Gracious, the Most Merciful

Copyright disclaimer

"La faculté" is a website that collects medical documents written by Algerian assistant professors, professors or any other health practicals and teachers from the same field.
Some articles are subject to the author's copyrights.
Our team does not own copyrights for the most content we publish.
"La faculté" team tries to get a permission to publish any content; however , we are not able to be in contact with all authors.
If you are the author or copyrights owner of any kind of content on our website, please contact us on: facadm16@gmail.com to settle the situation.
All users must know that "La faculté" team cannot be responsible anyway of any violation of the authors' copyrights.
Any lucrative use without permission of the copyrights' owner may expose the user to legal follow-up.

Plus de cours sur: www.la-faculte.net merci pour votre visite

Tissu conjonctif

Le tissu conjonctif est ubiquitaire, sauf au niveau du système nerveux où il est substitué par le tissu glial

T. C. —Rôles→
- Soutien
- Remplissage
- Connexion
- Nutrition
- Défense

Cellules du T.C.

C. →
- C. permanentes
  - C. mésenchymateuse
  - histiocyte
  - Fibroblaste et fibrocyte
  - Adipocyte
  - Macrophage
- C. transitoires
  - Mastocyte
  - Plasmocyte
  - C. géante d'irritation
  - Leucocytes (temporairement)

Contactez nous sur facadm16@gmail.com à votre service inchallah

1. Cellule mésenchymateuse

La cellule mésenchymateuse, de forme étoilée, dérive du mésoblaste. C'est une cellule ***totipotente*** *(très large pouvoir de différenciation). Elle se différencie en n'importe quel type de cellule du tissu conjonctif, et ce, selon ses besoins.*

2. Histiocyte

L'histiocyte est toujours plaqué contre la paroi externe du capillaire sanguin. En cas d'inflammation, il se détache du capillaire sanguin pour se transformer en un macrophage.

3. Fibroblaste et fobrocyte

	Fibroblaste	*Fibrocyte*
État de la C.	Jeune, très active	Vieille, activité réduite
Taille de la C.	Grande	Petite
Forme de la C.	Aplatie, fusiforme, étoilée, prolongements cytoplasmiques effilés et abondants	Fusiforme, absence de prolongements cytoplasmiques
Noyau	Central, épouse la forme de la cellule	Volumineux et allongé
Activité	Σse de protéines très active	Faible activité
Mitoses	Fréquentes	Très rares

4. Adipocyte

	Adipocyte (G. Brunes)	Adipocyte (G. Blanches)
Adipocyte	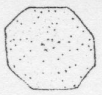	
Forme de la C.	Polygonale	Ovoïde, sphérique
Taille de la C.	Petite	Grande
Vacuole lipidique	Multiples	Unique et grande
cytoplasme	Vacuolaire	Uniforme
Noyau	Central	Excentrique
Mitochondries	Abondantes	+/- abondantes

5. Macrophage

Macrophage —Origine→
- Histiocyte
- Monocyte

Rôles
- Immunophagocytose
- Phagocytose

Phagocytose des microbes, des corps étrangers et des débris cellulaires.

Étapes de La phagocytose →
- Phase d'approche
- Phase d'adhésivité
- Phase d'englobement
- Phase de digestion

(V. E. + I^{aire} ⟶ II^{aire})

La présence du macrophage dans le tissu conjonctif est un signe irréfutable d'une inflammation!!!!!!!!!!!!!!!!!!

6. Cellule géante d'irritation

Lorsque la taille du corps à ingérer est plus grande que celle du macrophage, la cellule géante d'irritation naît dans le tissu conjonctif irrité à partir de la fusion de plusieurs macrophages.

7. Mastocyte

Mastocyte → Structure :

- Cellule arrondie
- Noyau arrondi, central
- Cytoplasme sombre (riche en granulations de différentes tailles)

Rôles $\xrightarrow{\Sigma se}$
- Héparine
- Sérotonine
- Enzymes

Héparine $\longrightarrow$
- Agent anticoagulant
- Métabolisme des lipides
- Résorption des épanchement sanguins

Sérotonine $\longrightarrow$ Stimule les fibres musculaires lisses

Enzymes $\longrightarrow$ Dégradation des macromolécules de la S.F.

Histamine $\longrightarrow$
- Agent vasodilatateur des capillaires sanguins
- Intervient dans le processus anaphylactique

8. Plasmocyte

Rôle défense Immunitaire

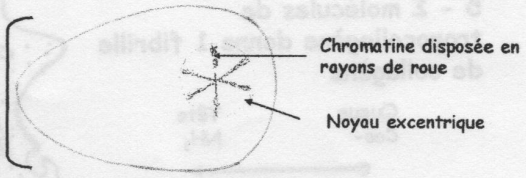

Origine : Lymphocyte B

Fibre du tissu conjonctif

Fibres →
- F. de collagène
- F. de réticuline
- F. Élastique

1. Fibres de collagène

Fibre de collagène
- Extensible non élastique
- Longue
- Sinueuse
- Rubanée
- Isolée ou regroupée en faisceaux

} caractéristiques

- Confère une résistance au T. C. → Rôle.

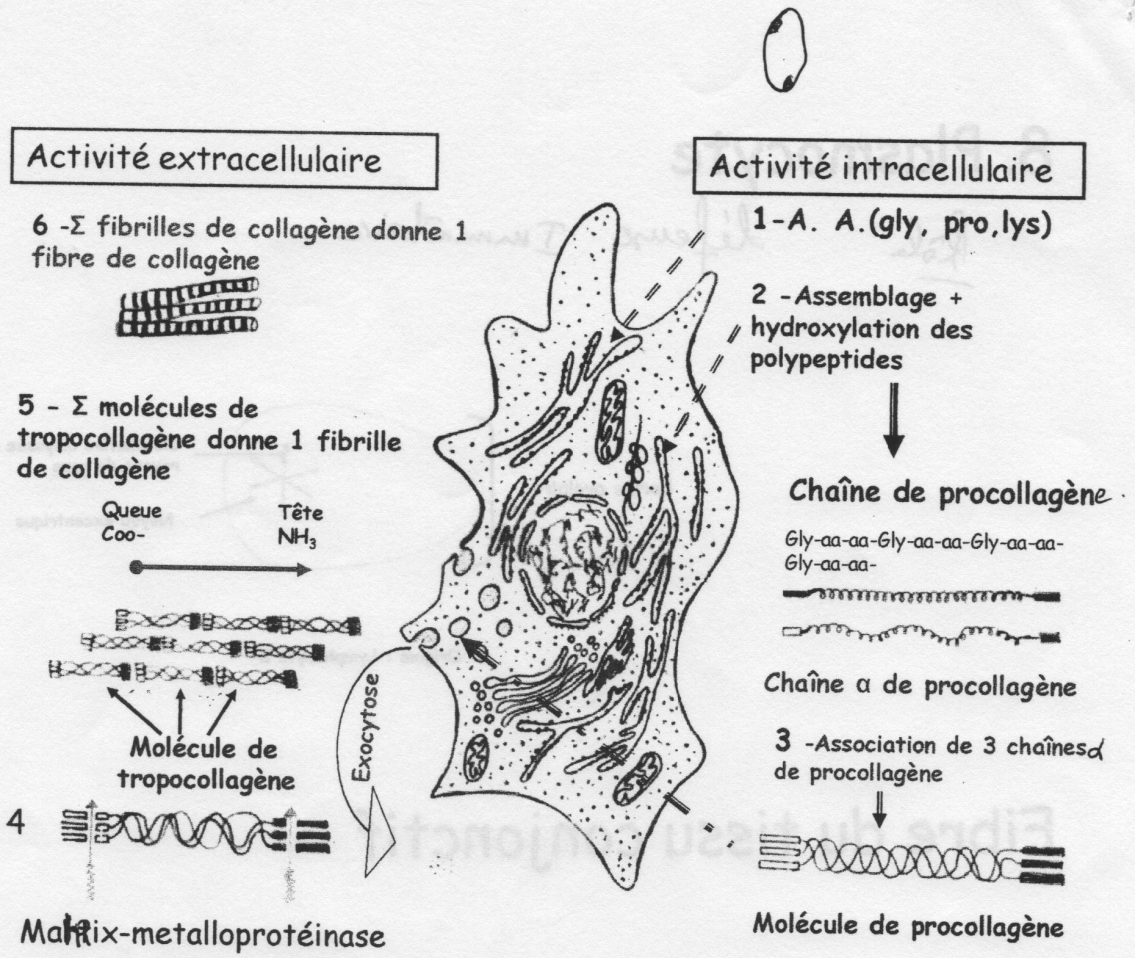

Variétés de fibres de collagène

- Type I : tissu conjonctif fibreux
- Type II : tissu cartilagineux
- Type III : fibres de réticuline des V.S. et du tissu adipeux
- Type IV: propre à la lame basale

Fibres de réticuline = fibrille de collagène + groupement Glucidique ; elles sont dites aussi fibre de collagène III.

Topographie : charpente des Glande endocrine ; planchers du tissu Adipeux IIaire ; vaisseau sanguin + Lame basale

2. Fibre élastique

F. élastique
- Longue
- Mince
- Ramifiée
- Anastomosée
- Extensible
- Pas de striations transversales

} caractéristiques

F. élastique
- 1 composant microfibrillaire glycoprotéique

+

- 1 protéine fibreuse (tropoélastine qui dérive de la proélastine)

Topographie : T. C. pulmonaire, l'aorte et le derme.

Substance fondamentale

Elle est visqueuse et translucide = caractéristique

S.F.
- Riche en H_2O
- Protéines
- Sels minéraux
- Protéoglycanes
- Glycoaminoglycanes

Protéines
- Fibreuses de structure (tropocollagène + tropoélastine)
- Adhésion (fibronectine + laminine)
- Plasmatiques (globulines)
- Acides aminés + peptides endogène et exogène)

G.A.G.
- Chondroïtine sulfatée
- Dermatane sulfatée
- Kératane sulfatée
- Héparane sulfatée
- Acide hyaluronique

R!

- Acide hyaluronique + H_2O = barrière antimicrobienne.
- H_2O libre intervient dans le transport des gaz et des éléments nutritifs et les sels minéraux en direction des cellules cibles

Origine de la S.F. = Fibroblaste +sang!!

Structure des cellules du tissu conjonctif

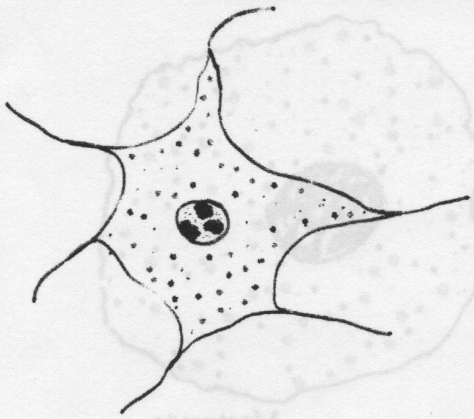

C. mésenchymateuse

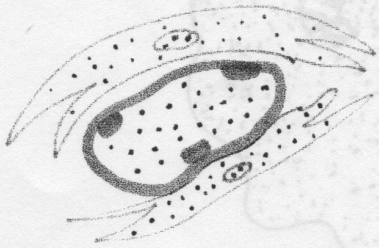

Histiocyte

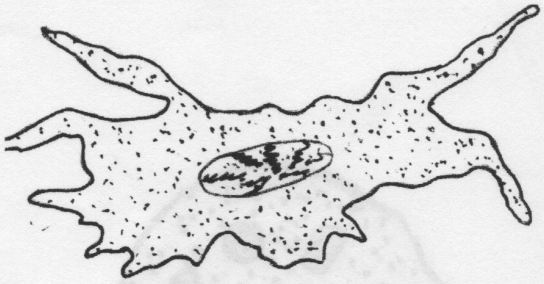

Fibroblaste

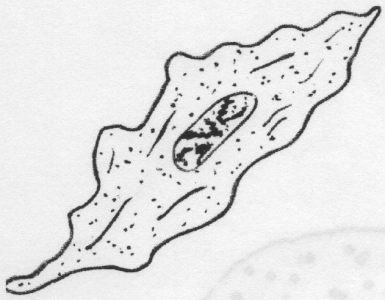

Fibrocyte

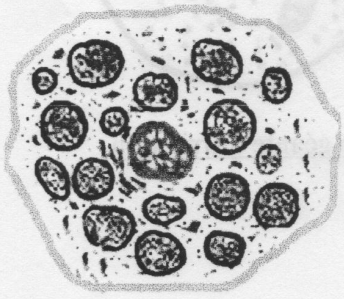

Adipocyte de graisses brunes

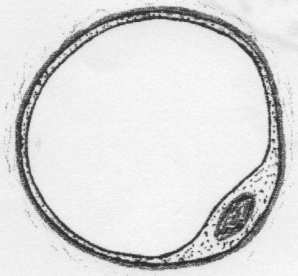

Adipocyte des graisses blanches

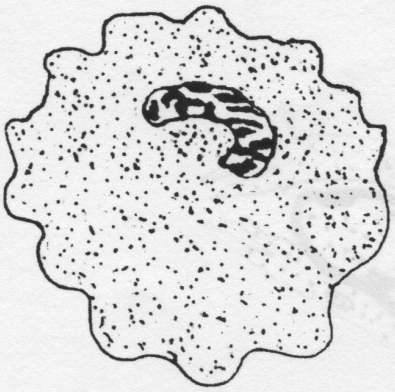

Macrophage

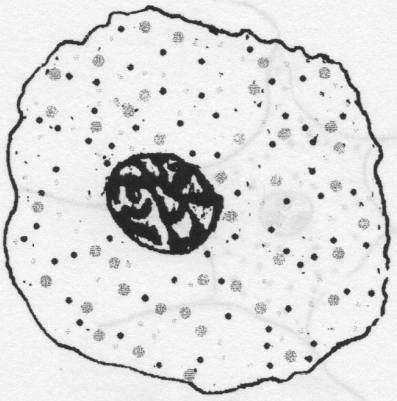

Mastocyte

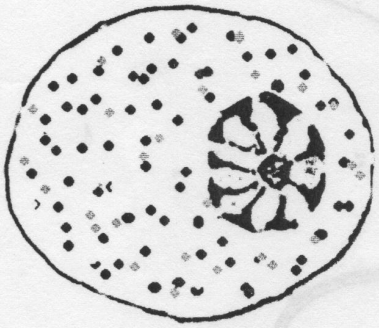

Plasmocyte

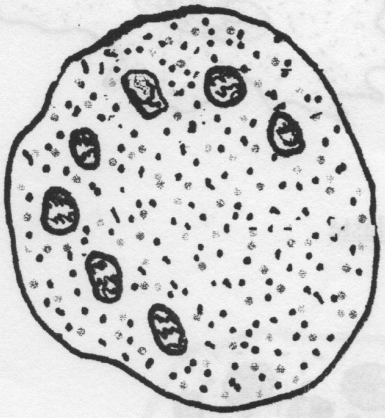

Cellule géante d'irritation

Ultra structure des cellules conjonctives

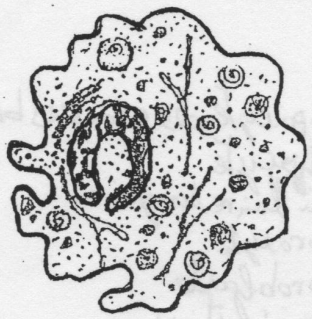

Macrophage

Plasmocyte

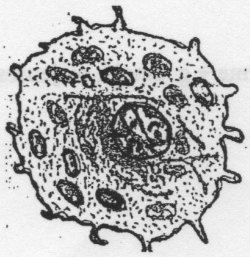

Mastocyte

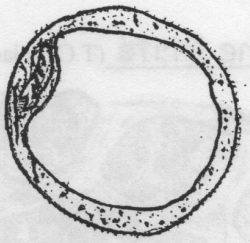

Adipocyte des graisses blanches

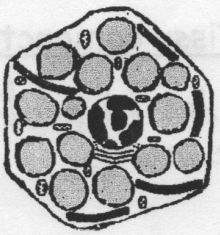

Adipocyte des graisses brunes



Fibroblaste

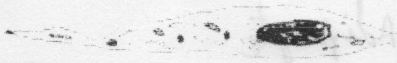

Fibrocyte

que le tissu conjonctif est irritée

Variétés de tissu conjonctif

Tissu conjonctif lache = autant de c. que de fibre que substance fondamental

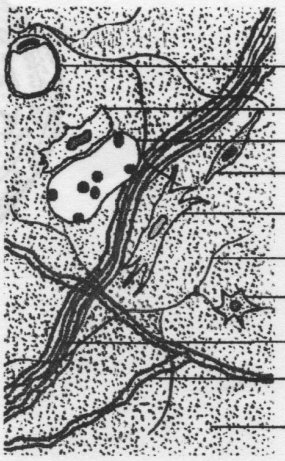

Tissu conjonctif lâche ~~irrité~~ (T.C. ss jacent aux épith sauf derme + g. amphi, majeures)

Prédominance des Adipocyte des graisses brunes

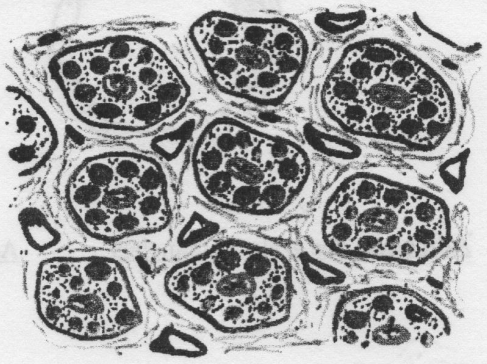

T. adipeux Iaire (G. brunes (Hypoderme chez l'enfant + autour de la thyroïde chez l'adulte)

Prédominance des Adipocyte des graisses blanches

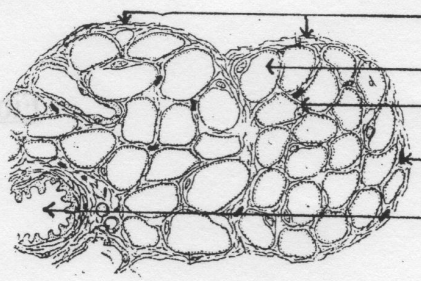

Tissu adipeux secondaires (graisses blanches) (Hypoderme chez l'adulte)

Prédominance des cellules décidual

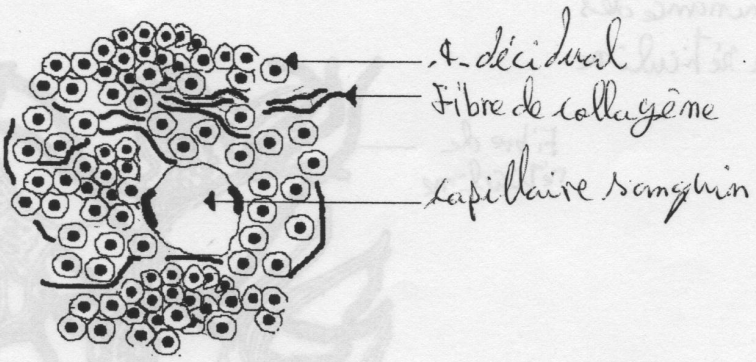

Tissu conjonctif décidual (Couche fonctionnelle de l'endomètre)

Prédominance des fibre à collagène

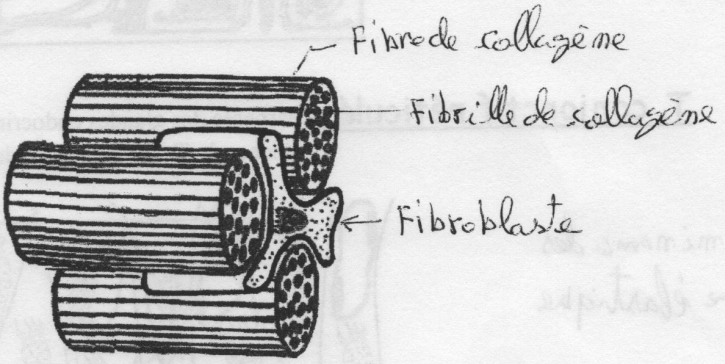

Tissu conjonctif fibreux (dense) orienté unitendu (Ligaments + tendons)

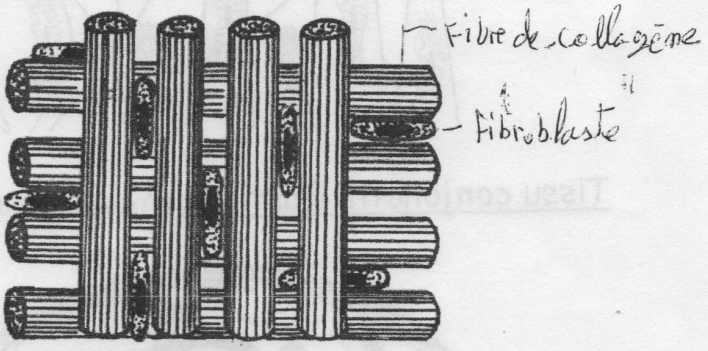

Tissu conjonctif fibreux (dense) orienté bitendu (Aponévrose) (Aponévrose : enveloppe des muscle)

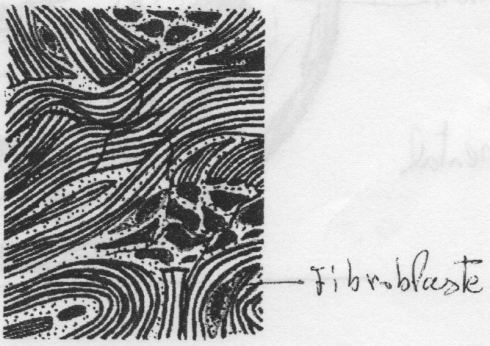

Tissu conjonctif fibreux non orienté (Derme + enveloppes d'organes)

Prédominance des fibre de réticuline

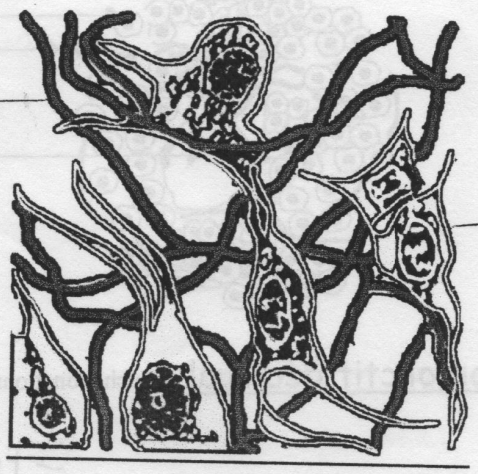

T. conjonctif réticulé (Charpente des glandes endocrines + T. hématopoïétiques et lymphoïdes, plancher du T. adipeux secondaire)

Prédominance des fibre élastique

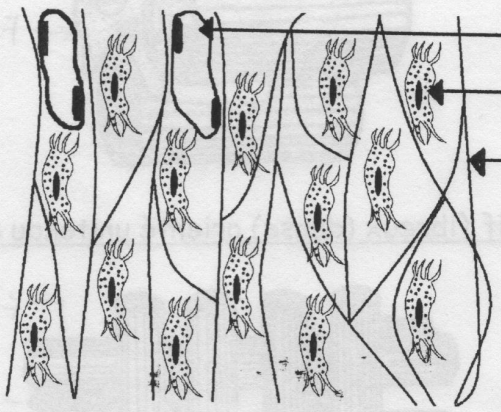

Tissu conjonctif élastique (Trachée, paroi des artères, ligaments)

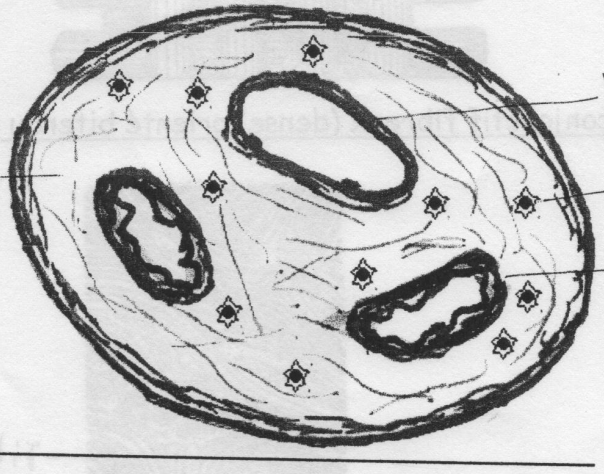

Prédominance de la substance fondamental

Tissu conjonctif muqueux (Gelée de Warthon du cordon ombilical)